

Dott.ssa Carmen Valese

**Terapia Di Bella Adenocarcinoma renale
Caso clinico del 2007**

Storia clinica

- Paziente di sesso maschile
- Età 52 anni
- Fumatore
- Anamnesi positiva per colelitiasi non trattata
- Insorgenza di colica renale sinistra nel Marzo 2007
- Ricovero ospedaliero d'urgenza presso l'Ospedale Cardarelli di Napoli

Iter diagnostico

- Esami ematologici di routine
- Ecografia addome
- TAC torace e addome
- FNAB lesione renale

ECOaddome

marzo 2007

Presenza di multiple lesioni su tutti i segmenti epatici la maggiore delle quali al VII segmento di 30 mm di diametro .

Colelitiasi

Pervietà delle vie biliari

Voluminosa formazione

eteroplasica del rene sinistro di 8 cm di diametro massimo

TAC Torace e addome (marzo 2007)

TORACE

Linfonodi della finestra aortopolmonare del diametro massimo di 1 cm ; ispessimento pleurico basale sinistro da pregressa pleurite

ADDOME E PELVI

Fegato con multiple lesioni solide secondarie, su tutti i segmenti tra 8 e 23 mm

RENE SINISTRO

in sede mesorenale e polo superiore voluminosa massa di 87x91 mm con sviluppo extracapsulare con invasione dello spazio perirenale e pararenale sinistro con contatto con la coda del pancreas e polo inferiore della milza.

Infiltrazione della vena renale sin., della pelvi e dei calici renali

FNAB LESIONE RENALE

POSITIVO per adenocarcinoma al IV stadio

Prescrizione della Terapia Di Bella

Aprile 2007

- Atiten
- Miscela ai retinoidi
- Melatonina
- Dostinex
- Endoxan
- Acido ascorbico
- Calcio
- Somatostatina

TAC T.B. settembre 2007

- Stazionarietà di tutte le lesioni epatiche e renale sin.
- Presenza di micronodulazione basale polmonare destra di 4 mm

TAC T.B Dicemre 2007

- Immodificata rispetto alla precedente

TAC T.B maggio 2008

- Stazionarietà delle lesioni epatiche e renale
- Scomparsa della lesione polmonare.

ESAMI ECOGRAFICI 2009

Eco addome Giugno 2009

- Ulteriore riduzione della lesione renale che misura 5,7cm di diametro massimo rispetto agli iniziali 8cm

Eco addome settembre 2009

Stazionarietà di tutte le lesioni epatiche e renale

TAC T.b Febbraio 2009

Rispetto al referto TAC del maggio 2008 si riscontra :

Riduzione della maggiore lesione epatica di circa 1 cm
con stazionarietà delle rimanenti nodulazioni

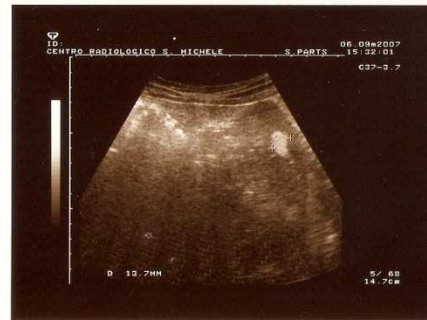
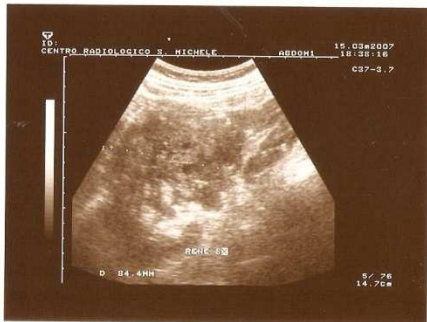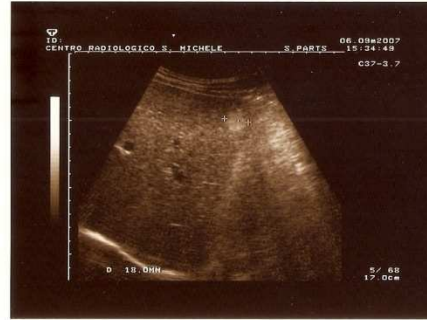
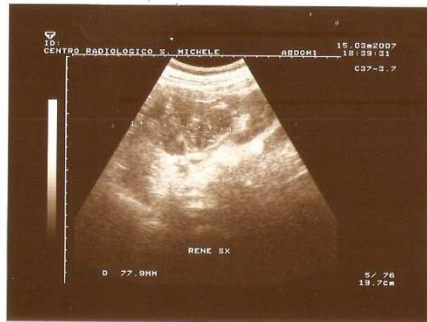
Riduzione di circa 3cm della lesione renale sinistra

Riduzione di 1cm della infiltrazione solida della vena renale sin

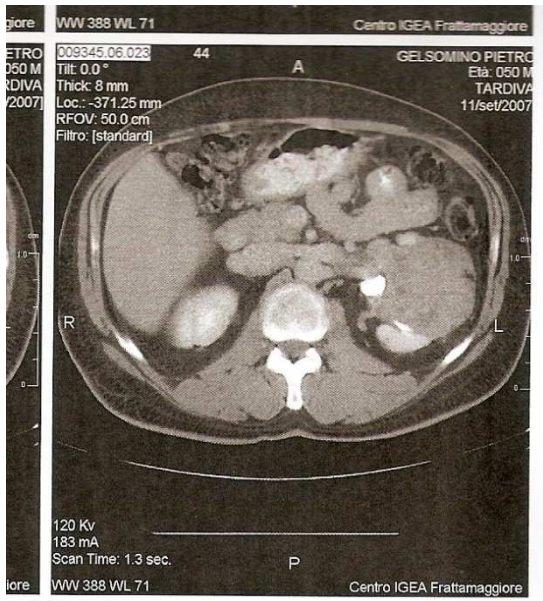
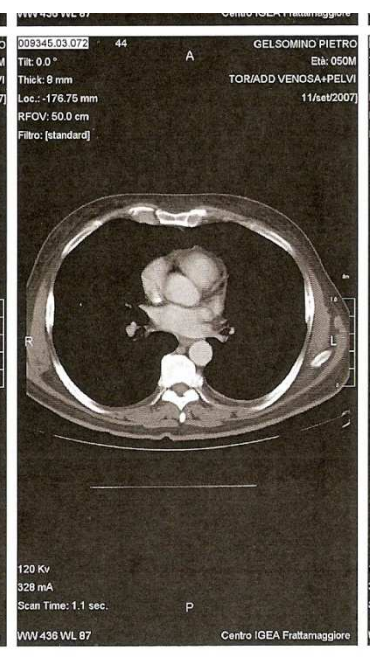
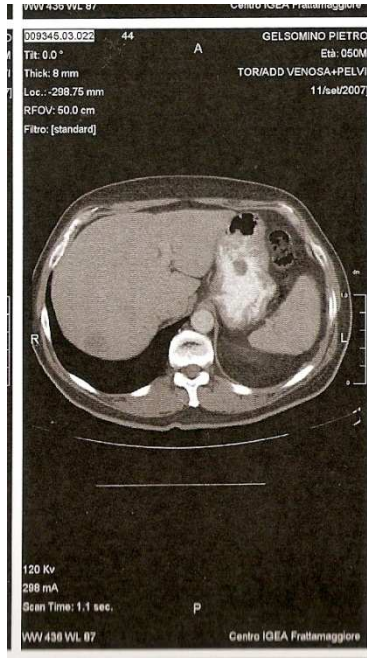
CONCLUSIONI

- Da circa tre anni il paziente continua la terapia Di Bella senza effetti collaterali,avendo mgliorato la qualità della vita e avendo ripreso a lavorare.

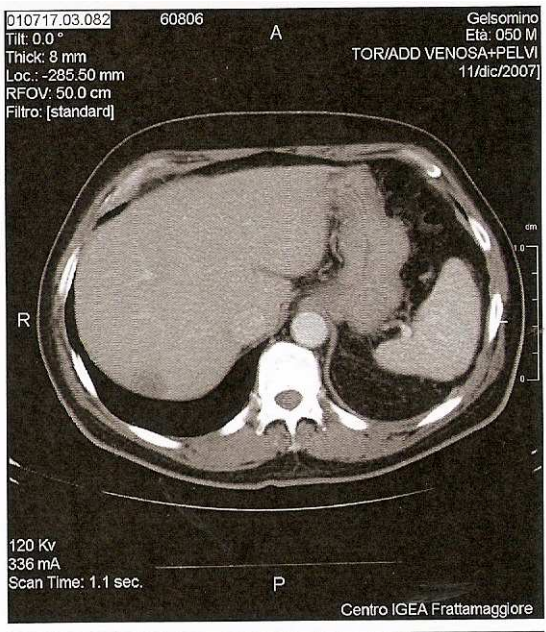
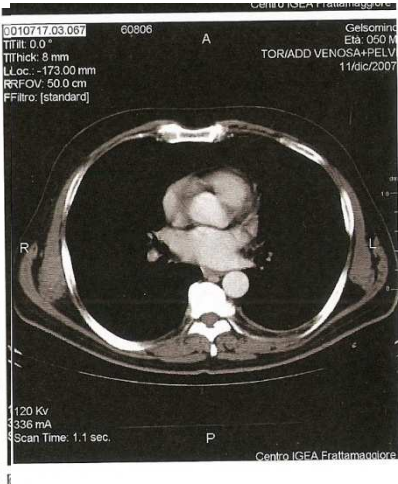
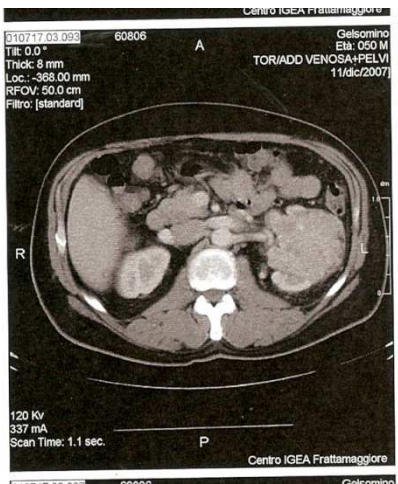
- Due elementi fondamentali hanno contribuito incisivamente al raggiungimento di questi risultati :
- Assenza di terapie precedentemente praticate
- Continuità della cura malgrado i notevoli disagi economici



Eco addome marzo 2007



TAC T.B. settembre 2007



TAC T.B Dicembre 2007